UEBER EINEN FALL

VON

HERNIA FUNICULI UMBILICALIS

VERBUNDEN MIT SITUS PERVERSUS VISCERUM.

INAUGURAL-DISSERTATION

WELCHE

UNTER ZUSTIMMUNG DER HOCHLÖBL. MEDICINISCHEN FACULTÄT ZU MARBURG

ZUR

ERLANGUNG DER DOCTORWÜRDE

IN DER

MEDICIN, CHIRURGIE UND GEBURTSHÜLFE

EINREICHT UND

AM 16. MAERZ 1878

ÖFFENTLICH VERTHEIDIGEN WIRD

GEORG FRIEDRICH KOTHE,
PRACT. ARZT,
AUS ROTENBURG A. D. FULDA.

MARBURG.
UNIVERSITÄTS-BUCHDRUCKEREI (R. FRIEDRICH).
1878.

Digitized by the Internet Archive
in 2026

https://archive.org/details/IA41554412_0171

Dem Herrn

Professor Dr. DOHRN

sage ich für die freundliche Unterstützung bei Anfertigung vorliegender Arbeit meinen herzlichsten Dank.

Die vorliegende Frucht*) (Fig. 1) wurde am 6. Februar 1878 zu Frankfurt am Main geboren, und von Herrn Dr. med. Roth dortselbst der hiesigen Entbindungsanstalt übersandt. Herr Prof. Dr. Dohrn hatte die Güte mir dieselbe zur Beschreibung zuzutheilen.

Nach ihrer Angabe war die Mutter ungefähr im 5ten Monat schwanger und der Vater des Kindes ihr richtiger Vetter.

Die Grösse der Frucht entspricht ungefähr dem Ende des 5ten oder dem Anfang des 6ten Monats.

Unter heftigen Wehen fand die Geburt statt. Lebenszeichen der Frucht wurden während der Geburt nicht constatirt.

Das Gewicht des Foetus ist 1230 Gramm, die Länge beträgt 34 Centimeter. Die Hautbedeckungen ergeben die Zeichen vorgeschrittener Maceration.

Ich lasse zunächst die äussere Beschreibung des Präparates folgen.

Am **Kopf** findet man eine unregelmässige Bildung der Kopfknochen. Von einer grossen Fontanelle ist nichts zu fühlen, ebensowenig von einer kleinen, vielmehr fühlt es sich

---

*) B. 147 l. der Sammlung.

von aussen an, als wenn os frontis und ossa parietalia miteinander verwachsen seien. Die Squamae beider ossa temporum sind von den ossa parietalia durch einen fingerbreiten Zwischenraum getrennt. Auch die Schuppe des os occipitis zeigt unregelmässige Bildung. Von dem obern Rand des os frontis ungefähr an läuft subcutan ein dicker Wulst nach hinten, der jedoch auf den Schädelknochen frei verschiebbar ist. Am Dach der Mundhöhle zeigt sich unmittelbar hinter den Alveolen ein kleiner Defect, der einen kleinen Trichter mit dreickiger Basis bildet.

Die Augenlider und die äussere Bedeckung der Nase sind normal gebildet, ebenso das orificium oris und die Ohrmuscheln. Der Kopf ist normal behaart.

Der Unterkiefer erscheint, soweit er befühlt werden kann, nicht misgebildet. Ueber dem rechten Unterkieferast liegt eine ungefähr wallnussgrosse Geschwulst, die über dem Kiefer frei beweglich ist. Ebenso ist hinter dem rechten Ohre eine Geschwulst, auch von mässig harter Consistenz, die sich nach der rechten Schulter herabzieht. Aus derselben Gegend hinter dem linken Ohre zieht sich eine gleiche Geschwulst nach der hintern Schulter und in der Axillarlinie derselben Seite herunter bis ungefähr in die Gegend der letzten Rippen.

Das Gesicht hat durch den Tumor rechts eine unregelmässige Gestalt, ingleichen ist der Kopf ganz unregelmässig gebaut.

Der Hals ist kurz und die vom Rand des Unterkiefers bis auf die obere Brust carminrothe Haut ist gespannt bei leichtem Hinaufziehen des Kopfes. Sie hat ungefähr das faltige Aussehen, wie die Haut nach grossen Verbrennungen in dieser Gegend.

Der Nacken ist durch eine grosse sich callös anfühlende Anschwellung verunstaltet.

Die Bestandtheile aller dieser Tumoren sollen unten näher angegeben werden.

Die Wirbelsäule bietet, soweit sie nicht von dem Tumor am Nacken bedeckt ist, der Inspection und Palpation nichts Abnormes.

Der obere Theil des Manubrium sterni ist spinaartig hervorgetreten. Sonst gewahrt man von aussen keine Deformität am Thorax.

5 cm vom obern Ende des Manubriums ist ein Defect in der Nabelgegend der Bauchwand. Dieser ist in der Medianlinie 4 cm breit, in der Quere 5 cm. Der Umfang des Leibes beträgt an der obern Begrenzung des Defects 26,5 cm, von der Symphyse bis zum untern Rand des Defects 3,5 cm. Von den Rändern des Defectes aus erhebt sich ein Sack, der die Grösse und Gestalt eines halben Hühnereies hat.

Der beutelartig hervorragende Nabelschnurbruch ist mit einer dünnen Membran bekleidet (Amnion und Peritoneum), durch die man nur Darmschlingen hindurchsehen kann.

Die Cutis hört mit einem scharfen Rande an der Basis des Bruches auf, so jedoch, dass die Epidermis in die Amnionbekleidung des Sackes und von da in die Umhüllung der Nabelschnur übergeht. Der Bruchsack selbst hängt über die untere Bauchwand herunter und erreicht beinahe die Symphyse.

Der Nabelstrang, der noch ungefähr 10 cm lang vorhanden ist, läuft von der höchsten Stelle des Sackes von rechts unten nach rechts oben in der Wand des Sackes unter die Bauchdecken, sich 1 cm von der Basis weghaltend.

Der Inhalt ist reponibel.

Am Genitalapparat ist der Hodensack gering entwickelt. Die Raphe, welche zum Anus, der wohlgebildet ist und aus dem nach Druck auf die Bauchdecken Meconium entleert wird, ein Zeichen, dass auch der Darmkanal gänzlich durchgängig ist, hinläuft, ist ungefähr 1,5 mm breit und ragt 1 mm über die Oberfläche der Haut. Die Raphe zieht den sonst wohlgebildeten Penis an seiner hintern Fläche nach unten herab.

Symphysenspalt ist nicht vorhanden.

Die untern Extremitäten sind im Hüft- und Kniegelenk frei beweglich und, so viel man von aussen sehen und durch Betasten finden kann, der Ober- und Unterschenkel normal gebaut. Die Füsse stehen beiderseits in der gleichen Klumpfussstellung. Die Plantarflächen sehen nach oben innen, die Dorsalflächen nach aussen unten, die Fersen nach oben hinten und der äussere Fussrand nach unten.

An Stelle der Zehen sind leistenförmige Wülste mit faltiger Haut bedeckt, an deren freien Rande sich einige ganz leichte Vorwölbungen finden, welche die Phalangen andeuten sollen. Auch der Platz für die grosse Zehe ist angedeutet. Von Nägeln ist nichts zu bemerken.

Die obern Extremitäten zeigen wie die untern freie Beweglichkeit in dem Schulter- und Ellenbogengelenk, und sind, was den Oberarm anbelangt, wohlgebildet. Ebenso die Unterarme, denen wiederum Klumphände angeheftet sind. Von den Fingern und Nägeln ist hieran ebenfalls nichts zu bemerken. An ihrer Stelle befindet sich ein Wulst, der auf seinem freien Rand leichte Prominenzen, die Stelle der Finger, zeigt. Der Daumen ist seiner Stellung nach auch angedeutet. Der ganze leistenförmige Wulst ist mit schlaffer Haut überzogen. Die ganze Hand ist (beiderseitig) so verwachsen, dass die Vola einen Trichter bildet.

Was den Pannikulus adiposus anbetrifft, so ist er an der ganzen Frucht schlecht entwickelt, wie er ja auch bei normalem Foetus zu der Zeit nicht anders zu erwarten ist.

Die Farbe der Haut war eine blasse rothe, nur an einigen Stellen der Arme, der rechten Lendengegend, an den Beinen, und dem Rücken zeigen sich capilläre Blutungen in die Cutis. An der rechten Backe befinden sich zwei von Haut entblösste Stellen, die aber wohl bei der Entbindung entstanden sind.

Sectionsbefund.

Der **Nabelbruchsack** wurde zunächst geöffnet und zwar so, dass zuerst die obere Schicht des Sackes gespalten. Es war diese Membran die fortgesetzte Epidermis (Amnion) und hatte mit der darunterliegenden, dem Peritoneum, welches stark verdickt erschien, ausgebreitete Adhaesionen. Während die tieferen Schichten der Cutis und die Bauchdecken den glatten abgegrenzten Rand des Defect bildeten, zog sich die oberste Hautschicht über den ganzen Bruchsack. Muskelbündel sind, wie mehrfach gefunden wurde, hier nicht daran vorhanden. An der zweiten Lage, dem Peritoneum, ist die Nabelschnur fest angelöthet.

Auf der höchsten Höhe des Sackes theilen sich die Nabelschnurgefässe. Es sind **eine** Vene und **zwei** Arterien vorhanden, in der Weise, dass die beiden letzteren, auf dem Peritoneum fest aufgelagert, nach unten verlaufen zu den Seiten der Blase. Dazwischen liegt der wohlgebildete Urachus. Die Vene läuft in derselben Weise nach oben zur Leber. Sie zieht an der rechten Seite hinauf, während man sie meist und normal an der linken hinauf verlaufend sieht. Es hat dies seinen Grund in dem später zu erwähnenden Situs der Eingeweide.

In dem geöffneten Sacke findet man Darmschlingen vorliegen und unter dem obern Rande des Defectes ein Stück Leber hervorsehen, welches etwa Bohnengrösse hat, jedoch nicht von der übrigen Leber abgeschnürt, sondern einen integrirenden Theil der Leberoberfläche darstellt.

Ferner sieht man, was von grosser Wichtigkeit ist, aus der Gegend der Theilungsstelle der Nabelschnur ohne Verästelung, wenigstens ist macroscopisch oder mit der Loupe nichts der Art zu erkennen, nach dem Mesenterium hin, ungefähr zwei Millimeter von der Ansatzstelle dieses an den Darm,

einen Strang (siehe Figur II), der 3,2 cm misst, verlaufen und zwar ganz frei. Derselbe hat die Dicke eines starken Zwirnsfadens und ist ganz glatt. An seinem mesenterialen Ende ist er dicker, allmälich an Dicke zunehmend, als nach dem Ansatz an den Bruchsack zu. Am Mesenterium, wo er inserirt, theilt er sich in mehrere Zweige, jedoch so, dass diese erst von ihm abgehen, nachdem er die Insertionsstelle als einfacher Strang erreicht hat.

Aus diesem, und dass man die sich weiter verbreitenden Zweige als Gefässe schon mit blossem Auge als solche erkennen kann, geht hervor, dass unser Gebilde selbst ein Gefäss ist.

Die Länge des Darmes von der Gegend der Ansatzstelle des Stranges am Mesenterium beträgt bis zum Pylorus 31,3 cm, von derselben Stelle bis zum Coecum beträgt sie 7,5 cm. Die Länge des ganzen Darmcanals, vom Pylorus bis zum Rectum, das nicht aus dem kleinen Becken mit seinem Ausmündungsgange, um das Praeparat nicht zu zerstören, herausgenommen wurde, hat eine Ausdehnung von ungefähr 40,5 cm. Der Dickdarm, besonders aber das Rectum sind stark mit Meconium gefüllt. Letzteres (das Rectum) liegt in der rechten Darmbeingegend festgeheftet.

Der Processus vermiformis ist bedeutend entwickelt.

Das Mesenterium ist, soweit die Darmschlingen vorliegen, über die Norm verlängert, besonders in der Nähe des Fadenansatzes. Nach oben und unten nimmt dasselbe wieder bis zur gewöhnlichen Grösse ab.

Die prolabirten Eingeweide zeigen keinerlei Adhaesionen, weder mit der Bruchsackwand, noch untereinander, noch mit dem parietalen Blatte des Peritoneums im Cavum abdominis. Es ist also **kein** Zeichen von früherer Peritonitis vorhanden. Die prolabirten Darmschlingen sind, wie oben schon angegeben wurde, völlig reponibel.

Die **Leber** zeigt sich sehr gross, sie nimmt wenigstens die Hälfte des Cavum abdominalis ein. Sie füllt rechts, ebenso

wie nach links den Bauch aus. Von Unebenheiten ist auf der vordern Oberfläche nichts wahrzunehmen. An ihrer hintern Fläche sind der Lobus quadratus und Spigelii, das Tuberculum caudatum und papillare sehr gut ausgeprägt, ebenso die Sulci. Das Ligamentum suspensorium ist wohl etwas breiter entwickelt als normal. Nimmt man zwei Finger und umgrenzt dasselbe auf beiden Seiten, so hat man eine ungefähr 4 mm breite Anheftungsstelle zwischen denselben. Die Befestigung der Leber an das Zwerchfell ist auch etwas stärker, als gewöhnlich der Fall zu sein pflegt.

Die Gallenblase ist vorhanden und steht auch mit dem Duodenum in Verbindung. Sie liegt aber links von der Vena umbilicalis, die auf der rechten Seite in die Leber einmündet. Ebenso wie diese beiden, haben auch die Tuberkula und Lobi eine transponirte Anordnung, überhaupt liegt der linke sehr vergrösserte Leberlappen da, wo der rechte liegen sollte, und umgekehrt.

Das Zwerchfell zeigt nirgend Deformität, es ist in seiner ganzen Ausdehnung fest geschlossen.

Der Magen findet sich nicht auf der linken Seite, sondern sein Fundus liegt nach rechts, der Pylorus zeigt nach der Columna vertebrarum. Auf der hintern Fläche des Magens nach rechts ist die Milz anzutreffen. Dieselbe hat eine platte runde Form von etwa 1,5 cm Durchmesser und ist an ihrem Rand und der Oberfläche vielfach gelappt. Die Leber liegt über beide letztgenannten Organe hin.

Es ist demnach eine **Transposition des gesammten Darmkanals und seiner Adnexa vorhanden.**

Auf den Nieren liegen intraperitoneal beiderseits längsovale Körper, von denen sich nach dem innern Leistenring Stränge ziehen. Erstere muss man als die späteren Testikel, letzte als die Gubernacula Hunteri betrachten.

Die Nieren sind von ihnen durch das Peritoneum getrennt. Dieselben haben keine abnorme Gestalt, sind tief gelappt,

3,0 cm lang und im Hilus 1,2 cm breit. Ureteren und Nierenbecken sind normal vorhanden.

Die Nebennieren sind auch gut entwickelt.

Die Blase hat die gewöhnliche Grösse und an ihrer Form ist nichts Auffälliges zu entdecken. Die Harnröhre ist gut durchgängig.

Nach Entfernung der Haut und der Muskulatur über dem Thorax erscheint das deforme Sternum. Es hat eine Länge von 2,5 cm und ist 2 cm breit. An seinem untern Ende ist es breiter als oben. Von einem Processus ensiformis ist nichts warzunehmen. Die untere Kante des Sternums ist bogenförmig mit der Concavität nach unten, desgleichen sind die Seiten bogenförmig ausgeschweift. Auf dem Manubrium sterni befindet sich eine Verdickung, die in Form einer kleinen 4seitigen Pyramide hervorragt und die Haut stark hervortrieb. Hinter dem Sternum lag das Pericardium frei vor. Es war stark verdickt und enthielt eine mässige Menge blutigen Serums.

Das **Herz** ist taubeneigross. Seine Gestalt ist mehr eine rundovale, so dass der Breitendurchmesser den Höhendurchmesser um einige Millimeter überwiegt.

Es findet sich auch **in der Brusthöhle** ein ausgeprägter **Situs perversus.** Der nach links liegende Ventrikel ist der, welcher das Blut in die Lungen zu befördern bestimmt ist. Er liegt breit zu Tage. Die Arteria pulmonalis geht von ihm ab nach links hinüber unter den Aortenbogen. Dieser zieht sich nach der rechten Seite der Wirbelsäule. Der für die Austreibung des arteriellen Blutes bestimmte Ventrikel (im normalen Situs viscerum der linke) liegt nach rechts und ist von ihm vorn, wie auch bei normaler Lagerung, nicht soviel sichtbar als vom andern Ventrikel.

Die Herzohren sind unregelmässig gezackt.

Die Lunge zeigt im Verhältniss zu den anderen Organen eine schwache Entwickelung, aber deutlich lobäre Eintheilung,

und zwar auf der **rechten** Seite nur zwei, auf der **linken** dagegen drei deutliche Lappen.

Die Aorta ist gut ausgebildet, ebenso die abgehenden Gefässe. Mehrere der letzteren gehen direct in die wohlentwickelte Thymusdrüse.

Merkwürdige Deformität zeigt der **Kopf**.

Die Stirnnaht ist verwachsen und das obere Theil des os frontis hervorgewölbt. Die grosse Fontanelle ist nicht zu bemerken und vollständig ossificirt. Desgleichen wird von der Sutura sagittalis nichts mehr wahrgenommen, da die beiden ossa parietalia vollständig verwachsen sind. Die Sutura coronaria erscheint als ganz unregelmässige Linie. Die Sutura lambdoidea existirt in derselben mangelhaften Weise, so dass auch von einer kleinen Fontanelle nicht die Rede ist. In ihrer Gegend liegt ein Wormsscher Knochen und vor ihm in der Gegend der Sagittalnaht ein Knochendefect von unregelmässig 4eckiger Gestalt, das Gehirn wird an der Stelle nur von Dura mater bedeckt.

Auch die Schuppe des os occipitis zeigt grosse Deformität. In der Mitte derselben, oberhalb der Insertionsstelle der Nackenmuskulatur ist eine Einziehung mit Knochenspitzen und kleinen Knochenvorsprüngen bedeckt. Nach links oben bildet das os occipitis mit dem os parietale eine hühnereigrosse Hervorwölbung, die allmälich wieder in die Kopfoberfläche abfällt.

Das os temporum ist beiderseits vom os parietale durch einen fingerbreiten knochenfreien Intervall getrennt, welcher die verbreiterte Schläfennaht darstellt.

Die Deformität der knöchernen Bedeckungen ist eine so grosse, dass auch die Durchmesser, an den üblichen Stellen gemessen, kein anschauliches Bild geben würden.

Der oben erwähnte Wulst, der von der Stirn nach dem Hinterhaupt zog, ergab sich nach dem Einschnitt als durch partielle oedematöse Infiltration des Unterhautzellgewebes zu

Stande gekommen. Ausserdem befanden sich unter der Kopfschwarte grosse haemorrhagische Lachen, die aber erst während des Geburtsactes entstanden zu sein scheinen.

Die ebenfalls oben angeführten tumorartigen Erhebungen und Verdickungen unter der Haut ergaben sich auch durch oedematöse Infiltration entstanden. Auf dem Backen war dieser noch Drüsengewebe mit untergemischt. Genaue microscopische Untersuchung derselben ist wegen der Maceration der Frucht nicht möglich.

Betrachten wir jetzt unsern Fall näher.

Während der beiden ersten Monate des embryonalen Lebens liegen normaliter eine oder mehrere Darmschlingen in der Nabelschnur vor. Reisst dann nicht der Ductus omphalo-meseraicus von der vorliegenden Darmschlinge ab, sondern persistirt er, so ist ein Nabelschnurbruch die Folge (Ahlfeld, über Nabelschnurbruch und Blasenspalte Seite 9). Im vorliegenden Falle existirt etwas gleiches. Das verhältnismässig starke Dottergefäss (der vorerwähnte Strang), welches von der Höhe des Bruchsacks nach dem der Darmbeinschlinge angehörenden Mesenterium läuft, ist jedenfalls der Grund, weshalb die Darmschlingen in und vor dem Bauchring liegen geblieben sind. Wenn es auch gerade der Ductus omphalo-meseraicus selbst nicht ist, so hat doch das vorliegende Omphalo-meseraicalgefäss auch die Kraft, das zu bewirken, was gewöhnlich der Ductus selbst bewerkstelligt. Ahlfeld erwähnt in der oben angezogenen Schrift einen in Bezug auf den Nabelschnurbruch ganz analogen Fall.

Ausserdem ist in dem unsrigen auch das Mesenterium verlängert und bildet ein Dreieck, an dessen der Basis gegenüberliegenden Winkel das Dottergefäss seinen Anfang nimmt.

Der Bruchsack hing nach unten über die untere Bauchgegend und musste so nothwendig das Mesenterium heraus-

ziehen, oder stand dessen Retraction entgegen, weil das Gewicht des Sackes jedenfalls die durch das Mesenterium entgegengesetzte Kraft überwog. Zudem hatte derselbe immer die Tendenz nach unten zu hängen. Bei mit dem Kopf nach unten gerichteten Körper zeigte der Sack keine grosse Neigung selbst wenn man mit der Nabelschnur nachhalf, mit seiner höchsten Spitze der Richtung zu folgen. Es möchte dies mit dem an der untern Seite strafferen Peritoneum und den an dasselbe festangelötheten Arterien in Zusammenhang stehen.

Der Raum im Abdomen wäre vollkommen gross genug gewesen, um den ganzen prolabirten Darmkanal bequem aufnehmen zu können. Also zu enger Raum der Bauchhöhle hat hier den Prolaps der Intestina nicht bewirkt. Auch nicht peritonitische Verwachsungen.

Lediglich der Zug des Stranges (Fig. II.) muss im gegenwärtigen Falle als das Moment der Vorlagerung des Darms und der dadurch bewirkten Nichtverschliessung des Bauchrings angesehen werden.

An unserm Praeparate sind ferner ausser dem Nabelschnurbruch und dem vollständigen Situs perversus viscerum noch weitere Anomalieen zu finden.

Die nach Claudius durch centrale Reizung bewirkten Muskelcontracturen (Dithmar, Dissert. Marburg 1875), durch welche die Klumpfüsse und Klumphände zu Stande kommen sollen, und die sich bei unserm Praeparate, wie erwähnt, in exquisirter Weise vorfinden, sind bei der Deformität und hochgradigen Verwachsung der Schädelknochen nicht auffällig.

Weitere Misbildungen im Innern des Körpers sind nicht vorhanden. So nicht das öfters hierbei vorkommende Fehlen einer Niere, das verschiedendlich angegeben wurde (Budenz, Marburg 1862; Kuhn, Königsberg 1863, auch Sachs, Marburg 1877).

Auch das Vorhandensein einer Arteria umbilicalis beim Nabelschnurbruch ist seltener als das von zwei Arteriae

umbilicales (Otto, Monst. sexcent. descript., angegeben bei Ahlfelds vorerwähnter Schrift, und Thörner, 13 Fälle von Nabelschnurbruch, Marburg 1873).

Der Verlauf der Nabelvene an der rechten Seite des Sackes wird, wie oben angedeutet, durch die transponirte Lage der Intestina bewirkt. Bei andern und zwei von Ahlfeld beschriebenen Nabelbruchsäcken lief sie links, aber ohne dass Situs perversus dabei war.

Ueber die Insertionsstelle der Nabelschnur fand Sarpe (Dissert. Halle 1868) dasselbe wie wir bei unserm Praeparat.

Dass keine Spuren von Peritonitis vorhanden sind, wird dadurch seine Erklärung finden, dass, wie Thörner in seiner Arbeit bemerkte, seltener Peritonitis bei vorliegendem Darm entsteht, als wenn Leber vorgefallen ist, die durch ihre Consistenz grössere Reibung und dadurch Entzündung verursacht.

Dass man nach Debou aus der Form des Bruches, der nach Thudichum zur vierten Form des Nabelschnurbruches gehört, die, mit breiter Basis versehen, über die unteren Bauchdecken hängt, den Inhalt erkennen könne, trifft in unserm Falle nicht zu, denn obwohl er eine grosse Basis hatte, liegt doch weiter nichts vor als Darmschlingen. Von der Leber kann dies nicht gesagt werden. Diese überragt nur mit einem kleinen Stücke den obern Rand der Basis, ohne sich über denselben zu erheben. Auch müsste man dann eine Rinne in der Oberfläche oder wenigstens eine Erhöhung über die Leberoberfläche constatiren können.

Der Strang (Fig. II.) gehört zu den Gefässen, welche Ruge in seinen »Untersuchungen über den Dottergang und die Capillaren im Nabelstrang« in der Zeitschrift für Geburtshülfe und Gynaekologie I. B. II. Heft an mehreren Praeparaten bespricht, welcher aber hier noch persistent geblieben ist.

Was die Placenta betrifft, so kann man nichts über sie angeben, weil sie sich nicht mehr am Praeparat, das normal abgenabelt ist, vorfindet.

Ob schliesslich das verwandtschaftliche Verhältnis der Eltern des Foetus zueinander zum Zustandekommen der Misbildung Anlass gegeben hat, darüber wage ich nichts zu sprechen. Die Untersuchungen sind hierüber noch nicht abgeschlossen, und es muss andern Arbeiten überlassen bleiben, diese Dinge im Laufe der Zeit ans Licht zu ziehen.

Literatur.

Oken, Preisschrift über die Entstehung und Heilung der Nabbr. Landshut 1810.
Meckel, Handbuch d. p. An.
Scarpa, Abhandlung über d. B.
Ammon, die angeborn. chir. K.
Otto, monst. sexcent. deseript.
Thudichum, ill. med. Zeitschrift.
Kraemer, Henl. und Pfeif. Zeitschr.
Ahlfeld, über Entstehung der Nabelbrüche u. s. w. 1873.
Budenz, Marburg 1862.
Kuhn, Königsberg 1863.
v. Roques, Marburg 1864.
Sarpe, Halle 1858.
Thörner, Marburg 1873.
Herrmann, Würzburg 1875.
Dithmar, Marburg 1875.
Sachs, Marburg 1877.
James Chadwick, Boston 1876.

Beschreibung der Figuren.

Fig. I. ist $^3/_5$ der nat. Grösse.
Fig. II. ungefähr nat. Grösse.

Curriculum vitae.

Ich, Georg Friedrich Kothe, evangelisch-reformirter Confession, wurde am 16. Mai 1852 zu Rotenburg a. d. F. als Sohn des Kreislandmessers Georg Kothe und dessen Ehefrau Julie, geb. Breul geboren. Bis Ostern 1865 besuchte ich die Schulen meiner Vaterstadt, von da an das Gymnasium zu Hersfeld bis zum Juli 1870. Dann machte ich den Krieg gegen die Franzosen als Freiwilliger mit und nahm im 3. hessischen Infanterie-Regiment No. 83, 22. Division, Theil an dem Zug an der Loire und in der Normandie. Im April 1871 auf die Reclamation meines Vaters aus dem Militairdienst entlassen, bezog ich wiederum das Gymnasium zu Hersfeld und bestand im Herbst 1873 das Maturitätsexamen. Darauf widmete ich mich dem Studium der Medicin in Marburg. Nach bestandenem Tentamen physicum ging ich im Herbst 1875 auf die Universität Leipzig. Nach 2 Semestern kehrte ich von da nach Marburg zurück. Im Prüfungsjahr $18^{77}/_{78}$ beendete ich Anfangs Februar die Staatsprüfung für Aerzte. Das Examen rigorosum bestand ich am 26. Februar d. J.

Während meiner Studienzeit hatte ich Unterricht bei den Herren:

Bälz, **Beneke**, **Carius**, **Dohrn**, **Greeff**, **Falck**, **Ferber**, **Gasser**, **Hagen**, **Heubner**, **Horstmann**, **Hüter**, **Külz**, **Lahs**, **Leopold**, **Lieberkühn**, **Mannkopff**, **Melde**, **Nasse**, **Roser**, **Benno Schmidt**, **Schmidt-Rimpler**, **Thiersch**, **Wagener** (Marburg), **E. Wagner** (Leipzig) und **Wunderlich**.

Meinen verehrten Lehrern sage ich hiermit meinen herzlichsten Dank.

Thesen.

I.

Das beste Mittel zur Einleitung der künstlichen Frühgeburt ist das Einlegen eines Bougies zwischen Eihäute und Uteruswandung.

II.

Durch die Wendung auf einen Fuss wird die Blutung bei Placenta praevia am sichersten gestillt.

III.

Bei der Behandlung des Lupus ist Zincum chloratum das vorzüglichste Mittel.

Fig. I.

Fig. II.

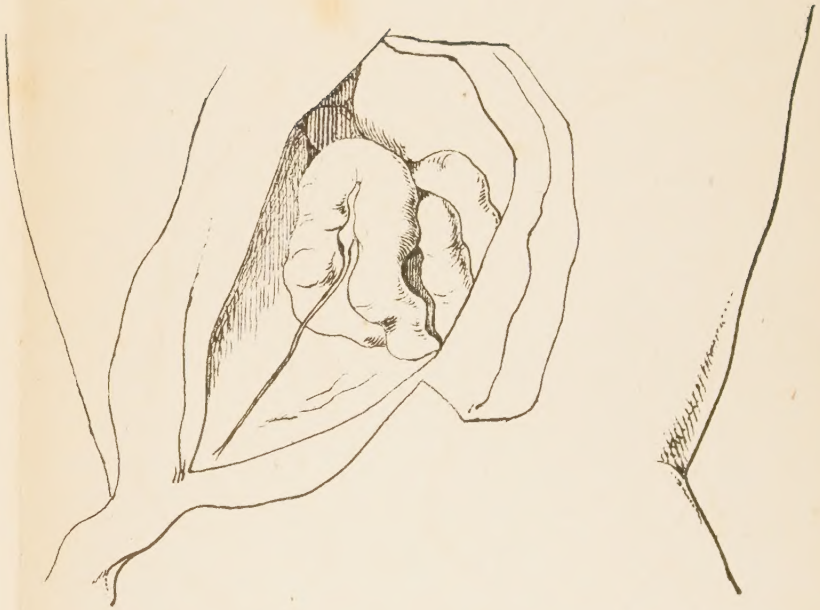

Fr. Schürmann del.
1878.